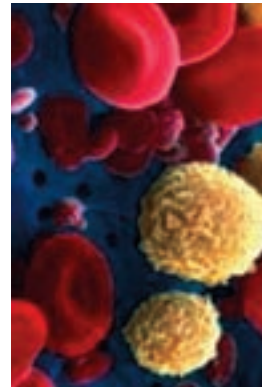


> Les lymphomes T cutanés sont liés à l'accumulation, dans la peau, de lymphocytes T matures mémoires à tropisme cutané. La forme la plus fréquente est le mycosis fongoïde, le syndrome de Sézary représentant la forme disséminée avec cellules tumorales circulantes. La physiopathologie et la progression tumorale restent mal comprises, mais plusieurs découvertes récentes suggèrent le développement possible de nouvelles possibilités thérapeutiques : mise en évidence de plusieurs antigènes exprimés par les lymphocytes T tumoraux, voies de signalisation impliquées dans la résistance à l'apoptose, possibilités de stimulation de l'immunité innée. La mise en évidence récente de signatures moléculaires devrait également permettre de mettre au point de nouveaux marqueurs diagnostiques et pronostiques. <

Les lymphomes T épidermotropes comme modèles de progression tumorale

Martine Bagot, Armand Bensussan



Service de Dermatologie,
 AP-HP, Hôpital Henri Mondor,
 51, avenue du Maréchal
 de Lattre de Tassigny,
 94010 Créteil, France.
 Inserm U.659,
 Université Paris 12,
 Faculté de Médecine,
 8, rue du Général Sarrail,
 94010 Créteil, France.
martine.bagot@hmn.aphp.fr

L'examen anatomopathologique des lésions cutanées montre un infiltrat lymphocytaire

en bande sous-épidermique migrant dans l'épiderme, avec souvent des atypies cellulaires. Dans le syndrome de Sézary, l'examen anatomopathologique montre un infiltrat périvasculaire souvent peu dense et discontinu. Les stades précoces de la maladie peuvent être facilement contrôlés par des traitements locaux. En revanche, au stade de tumeurs, d'érythrodermie ou de syndrome de Sézary, le pronostic est plus péjoratif.

Établissement de lignées de lymphocytes T tumoraux

Les lymphocytes T tumoraux ont dans la majorité des cas un phénotype de lymphocytes T matures mémoires CD2⁺, CD3⁺, CD4⁺, CD5⁺, CD8⁻, CD45RO⁺, CD45RA⁻, TCR (*T cell receptor*) $\alpha\beta$ ⁺. Ils expriment des marqueurs associés au recrutement dans la peau, comme les antigènes CLA (*cutaneous lymphocyte antigen*) et CCR4 (*CC chemokine receptor*). Dans le sang des sujets atteints d'un syndrome de Sézary, ou dans les tumeurs de mycosis fongoïde, les lymphocytes sont constitués d'un mélange de lymphocytes T tumoraux et de lymphocytes T réactionnels [2]. Ces lymphomes représentent

Lymphomes T cutanés : tableau clinique

Les lymphomes T cutanés sont liés à l'accumulation, dans la peau, de lymphocytes T à tropisme cutané. Ils réalisent des tableaux cliniques et histologiques variés [1]. Le lymphome T cutané le plus fréquent est le mycosis fongoïde, caractérisé par une évolution très lente, sur plusieurs années, voire dizaines d'années. Les malades présentent des macules et des plaques érythémateuses fixes, plus ou moins prurigineuses, ayant tendance à s'infiltrer et à se multiplier au cours des années. Chez une minorité de patients, ces lésions évoluent vers des tumeurs parfois ulcérées ou vers une érythrodermie. Le syndrome de Sézary est, quant à lui, caractérisé cliniquement par l'apparition rapide d'une érythrodermie, érythème de tout le corps avec parfois quelques espaces réservés bien limités de peau saine. Cette érythrodermie sur fond pigmenté est très prurigineuse et s'associe à des adénopathies diffuses, une alopecie, un ectropion, une kératodermie palmoplantaire et la présence, dans le sang, de lymphocytes à noyau cérébriforme.

Article reçu le 28 juin 2005, accepté le 10 octobre 2005.

donc un modèle unique d'étude des interactions entre lymphocytes T.

Il a été montré que l'IL-7 (interleukine-7) est un facteur de croissance des cellules de Sézary [3] et que la majorité des lymphomes T cutanés exprime le récepteur de l'IL-7 [4]. La culture de cellules de Sézary en présence d'IL-7 augmente l'expression, par ces cellules, du récepteur de l'IL-7 et du récepteur de l'IL-2, ces deux cytokines ayant des effets synergiques sur la croissance des cellules tumorales T. Un argument supplémentaire en faveur du rôle de l'IL-7 dans la physiopathologie des lymphomes T cutanés est la description des souris transgéniques pour l'IL-7, qui développent une érythrodermie associée à un infiltrat lymphocytaire dermo-épidermique, un tableau très proche de ce qui est observé chez les patients ayant un syndrome de Sézary [5]. De plus, des souris transgéniques surexprimant l'IL-7 au niveau des cellules basales de l'épiderme présentent une inflammation cutanée avec alopecie, caractérisée par un infiltrat lymphocytaire dermo-épidermique [6]. Ces lymphocytes, qui ont un niveau d'expression diminué du récepteur T par rapport aux lymphocytes T matures du sang, pourraient provenir de l'expansion préférentielle de précurseurs situés au niveau de la peau. Il est extrêmement difficile d'obtenir des lignées à long terme de cellules de Sézary, car ces cellules ont une faible capacité de prolifération en culture ; pourtant, de telles lignées constituent le seul moyen de disposer d'une population homogène et parfaitement caractérisée de lymphocytes T tumoraux. Nous avons pu établir en culture à long terme, en présence d'IL-2 et d'IL-7, des lignées tumorales T à partir de la peau et du sang de plusieurs malades : ces lignées tumorales T avaient les mêmes phénotype et génotype (fondé sur le CDR3 du TCRV β) que la tumeur initiale. Nous avons montré que l'IL-7 empêche l'apoptose des cellules tumorales en induisant et en maintenant un niveau élevé de bcl-2 intracytoplasmique [7]. Les cellules des lymphomes T cutanés ont un seuil de sensibilité élevé à la mort cellulaire induite par les agents pro-apoptotiques thérapeutiques, y compris par ceux agissant *via* la voie mitochondriale [8]. La signalisation induite par les récepteurs membranaires est fonctionnelle, puisque ces lignées tumorales peuvent répondre à une stimulation du récepteur T.

Identification de nouveaux marqueurs phénotypiques des cellules de Sézary

Les cellules de Sézary sont caractérisées par une expression faible de CD3 [9], l'absence d'expression des anti-

gènes CD7 [10] et CD26 [11], et une perte d'expression de Fas [12]. Cependant, aucun de ces marqueurs n'est spécifique, et le diagnostic de syndrome de Sézary restait, jusque récemment, dépendant de la mise en évidence en cytomorphologie de cellules de Sézary circulantes, lymphocytes atypiques au noyau cérébriforme.

Le récepteur CD158k/KIR3DL2 est un marqueur des cellules de Sézary dans le sang et dans la peau

Le récepteur CD158k/KIR3DL2 est un récepteur *natural killer* (NK) de la famille des immunoglobulines : de type inhibiteur, il est exprimé à l'état normal par une sous-population minoritaire de cellules NK et de lymphocytes CD3⁺CD8⁺ ; sa liaison avec les molécules HLA-A3 ou -A11 induit une inhibition de l'activité cytotoxique et de la production de cytokines [13, 14]. Les lignées de lymphocytes T tumoraux expriment CD158k/KIR3DL2, de même que les cellules tumorales fraîches des malades [15]. La caractérisation moléculaire du récepteur CD158k/KIR3DL2 exprimé par les cellules tumorales T nous a permis de décrire une nouvelle forme allélique (3DL2*008), comportant trois substitutions d'acides aminés, deux dans la partie extracellulaire et une dans la région cytoplasmique [15]. Nous avons également réalisé des immunomarquages de lésions cutanées avec l'anticorps anti-KIR3DL1/2 AZ158 : le marquage des cellules tumorales était positif dans tous les cas de syndrome de Sézary au stade transformé (plus de 25 % de grandes cellules dans l'infiltrat) ou non, mais négatif dans le cas de mycosis fongoïdes au stade de plaques [16]. L'antigène CD158k/KIR3DL2 est donc le premier antigène associé aux cellules de Sézary et, de ce fait, le premier marqueur permettant de différencier histologiquement un syndrome Sézary d'un mycosis fongoïde en plaques. Nous avons montré que CD158k/KIR3DL2 est le premier marqueur phénotypique des cellules de Sézary, qui peut être utilisé pour le diagnostic et le suivi des malades ayant un syndrome de Sézary, puisque la disparition des cellules de Sézary du sang est corrélée à la disparition post-thérapeutique des lymphocytes CD4⁺CD158k⁺ circulants [17].

Le récepteur inhibiteur ILT2/CD85j est exprimé par les cellules de Sézary

ILT2 (*immunoglobulin-like transcript 2*) est un récepteur inhibiteur ayant une spécificité large pour les antigènes du CMH de classe Ia et Ib. Il est exprimé par les cellules présentatrices d'antigène, les lymphocytes B, une sous-population de cellules NK et les lymphocytes T CD8 mémoires. La plupart des lymphocytes CD4 ne l'expriment pas à leur membrane, mais ILT2 est présent dans le cytoplasme de la majorité des lymphocytes T. Nous avons montré que le récepteur inhibiteur ILT2/CD85j est exprimé sur la membrane des lignées de lymphocytes T tumoraux et des cellules de Sézary fraîches. Ce récepteur est fonctionnel sur ces cellules, comme le montrent le recrutement de SHIP-1 (*SH2-containing inositol phosphatase*) et l'inhibition spécifique de la prolifération cellulaire induite *via* la stimulation CD3/TCR. Le tri sélectif de la sous-population de lymphocytes CD4⁺ILT2⁺ montre que ces cellules sont moins susceptibles à l'induction d'apoptose que la sous-population CD4⁺ILT2⁻, ce qui suggère que l'expression de récepteurs

inhibiteurs joue un rôle dans la résistance à l'apoptose des cellules tumorales [18]. Cependant, contrairement au récepteur CD158k, dont l'expression est forte et constante sur la surface des cellules tumorales T, l'expression de CD85j est très variable d'un malade à l'autre.

SC5, une molécule dont l'expression est augmentée à la surface des cellules de Sézary

L'anticorps spécifique de la molécule SC5 a été obtenu dans notre laboratoire par immunisation contre un clone NK. Il reconnaît un récepteur transmembranaire d'un poids moléculaire apparent de 52-60 kDa, exprimé à l'état normal par une sous-population minoritaire de lymphocytes circulants CD4⁺, CD8⁺ et NK (moins de 10 % des lymphocytes du sang périphérique). L'antigène reconnu par l'anticorps anti-SC5 est présent de manière prédominante dans le compartiment intracellulaire des lymphocytes T au repos ; son expression membranaire augmente très précocement après activation, par transfert à la surface de molécules intracytoplasmiques. Les études en cytométrie de flux ont montré que la population CD4⁺SC5⁺ est significativement augmentée chez les malades ayant un syndrome de Sézary, et qu'il existe une corrélation entre le pourcentage de lymphocytes CD4⁺SC5⁺ et le pourcentage de cellules de Sézary déterminé par cytomorphologie [19]. Par analyse en cytométrie de flux et multiples marquages, nous avons montré que la population tumorale CD4⁺CD158k⁺ est incluse dans la population lymphocytaire SC5⁺. Par ailleurs, la fixation de l'anticorps anti-SC5 sur la cellule tumorale inhibe sa prolifération [20]. Les études biochimiques ont quant à elles montré que l'anticorps anti-SC5 reconnaît un épitope de la vimentine exprimé à la surface des cellules tumorales. Cependant, contrairement aux autres anticorps anti-vimentine qui ne marquent les cellules de Sézary qu'après fixation, l'anticorps anti-SC5 reconnaît également la vimentine à la surface des cellules de Sézary viables. La signification de cette expression et son rôle dans la migration de ces cellules tumorales font l'objet de recherches complémentaires.

Les cellules de Sézary sont-elles des cellules T régulatrices ?

Les cellules tumorales de lymphomes T cutanés ont un profil cytokinique de type Th2 [21]. Nous avons montré que les lignées tumorales T produisent des quantités importantes de TGF β (*tumor growth factor β*) [7, 21], qui pourrait jouer un rôle dans les phénomènes d'immunosuppression locale observés chez certains patients ayant un lymphome T cutané à un stade avancé (infections cutanées et sous-cutanées sévères et récidivantes, infections à virus herpès extensives). La production de TGF β par le clone tumoral pourrait également être, dans certains cas, l'un des mécanismes d'échappement du clone tumoral au système immunitaire. Il a récemment été montré que les cellules de Sézary pouvaient acquérir certaines caractéristiques de cellules T régulatrices (expression de CTLA4, CD25 ou Foxp3 [*forkhead box P3*], sécrétion d'IL-10 et de TGF β), après contact avec des cellules dendritiques ayant elles-mêmes été en contact avec des cellules tumorales apoptotiques [22]. Cette interprétation est cependant rendue beaucoup moins crédible du fait que les mêmes caractéristiques peuvent être induites par un contact des cellules dendritiques avec des lymphocytes CD4 allogéniques normaux, ce qui

prouve le caractère non spécifique de cette modification phénotypique. De plus, les travaux de plusieurs équipes, y compris la nôtre, ont montré que la majorité des cellules de Sézary non cultivées n'expriment pas Foxp3.

Anomalies précoces du répertoire

Le répertoire du système immunitaire peut être analysé par la technique Immunoscope. Chez les malades ayant un lymphome cutané, cette analyse montre au cours de l'évolution une restriction clonale, alors que le nombre total de lymphocytes varie peu. Cette contraction du répertoire peut être observée chez des malades à un stade précoce, sans cellules tumorales détectables dans le sang [23]. L'hypothèse est que ces anomalies du répertoire pourraient induire une augmentation du nombre des divisions des lymphocytes restants, afin de combler ces trous de répertoire. Effectivement, le dosage des TREC (*TCR recombination excision circles*, anneaux d'ADN épisomique se formant lors de la recombinaison et conduisant à la formation d'un gène fonctionnel du récepteur T) dans le génome lymphocytaire des patients a montré que leur concentration diminuait au cours de l'évolution. La signification de cette contraction du répertoire des malades, qui peut être observée à un stade précoce et qui pourrait constituer un élément de compréhension des premiers stades de la maladie, reste inconnue.

Anomalies cytogénétiques

Bien qu'il n'existe aucun marqueur cytogénétique caractéristique des cellules de Sézary, les anomalies chromosomiques sont fréquentes, et ont été observées sur de nombreux chromosomes (tels que 1p, 4q, 10q, 13q, 16p, 17p, 17q, 19p). Des résultats récents semblent indiquer que le chromosome 7, où est localisé le gène γ du TCR, est celui qui présente le plus souvent des anomalies. La mise en évidence d'une anomalie chromosomique bien caractérisée peut constituer un marqueur du clone tumoral chez un patient donné [24]. Ces anomalies chromosomiques sont le plus souvent détectées chez des patients ayant un syndrome de Sézary évolutif, ou à un stade avancé de la maladie.

Signature moléculaire des lymphomes T cutanés épidermotropes

Il existe dans les cellules de Sézary des anomalies du facteur de transcription STAT5 (*signal transducer and activator of transcription-5*), dont l'expression est soit absente, soit présente mais avec un clivage en une protéine tronquée non retrouvée dans les lymphocytes

normaux activés. Des amplifications au niveau du chromosome 19, avec une surexpression du complexe c-jun/AP1 (*activator protein 1*), ont également été mises en évidence [25]. D'autres travaux ont montré une diminution de l'expression du récepteur de type II pour le TGF β , de p15, p16 et Fas [26], une expression variable des isoformes de CD44, une expression diminuée de SHIP-1, une augmentation de l'expression de l'intégrine β 1 et une expression anormale de la T-plastine [27]. Enfin, des anomalies du chromosome 12 ont récemment été mises en évidence, en particulier au niveau du gène *NAV3*, gène de structure impliqué dans la morphogenèse axonale. Ces anomalies pourraient être responsables d'instabilités génétiques à l'origine de la transformation cellulaire.

Les profils d'expression génique des cellules de Sézary ont été comparés à ceux de lymphocytes T CD4⁺ isolés du sang de malades ayant une érythrodermie non lymphomateuse et de témoins sains [25-30]. Les profils d'expression des cellules lymphomateuses sont caractérisés par le dérèglement de multiples voies de signalisation impliquées dans la croissance et la régulation cellulaires, telles que le récepteur du TGF β , le récepteur Ephrine EphA4, c-myc, la voie TNF et NF- κ B. Les cellules de Sézary présentent une expression aberrante de la T-plastine, une isoforme de protéines liées à l'actine qui contribue de manière majeure à des fonctions cellulaires essentielles telles que l'activation et la migration.

Conclusions et perspectives

Aux stades avancés de lymphomes T cutanés, il n'existe actuellement aucun traitement susceptible d'induire de manière reproductible des rémissions complètes prolongées. Il est donc indispensable de tenter de mieux comprendre les étapes évolutives de la maladie et d'essayer de mettre au point de nouveaux outils thérapeutiques. Les cibles potentielles sont multiples : il pourrait ainsi être possible de rendre les cellules tumorales sensibles à l'apoptose en inhibant l'activation constitutive de certaines voies de signalisation, en particulier de la voie NF- κ B. Par ailleurs, la découverte de l'expression de récepteurs à activité tyrosine kinase par les cellules tumorales suggère la possibilité d'un développement d'inhibiteurs spécifiques. La mise en évidence d'antigènes tumoraux permet également d'envisager le développement d'anticorps humanisés reconnaissant spécifiquement les cellules tumorales ; l'anticorps anti-CD158k induit une lyse des cellules tumorales directe, mais aussi de type ADCC (*antibody-dependent cell-mediated cytotoxicity*). Enfin, d'autres voies de recherche concernent le ciblage des lymphocytes T ayant un tropisme cutané, l'élimination des cellules T régulatrices, qu'elles soient tumorales ou non, et la stimulation de l'immunité innée *via* les récepteurs *Toll-like* ou le CD40. Il est probable que l'obtention d'une réponse thérapeutique satisfaisante nécessitera l'institution de traitements combinés. \diamond

SUMMARY

Epidermotropic T cell lymphomas as models for tumor progression

Primary cutaneous T cell lymphomas (CTCL) represent the most frequently occurring group of extra-nodal T cell lymphomas, originating from skin-homing memory T cells. Sezary syndrome (SS) is a leukemic variant of CTCL that presents with erythroderma, lymphadenopathies and presence of

malignant T cells in peripheral blood. SS has an unfavourable prognosis, and is refractory to current treatments. Progress in understanding the pathogenesis and tumor progression of SS is limited. In the past few years, we have identified and reported several CTCL-associated antigens, CD158k/KIR3DL2, CD85j/ILT2, and SC5/vimentin. KIR3DL2 is the first phenotypic marker of Sezary cells that can be used for the diagnostic and follow-up of Sezary syndrome. The SC5 antibody is the only monoclonal antibody reacting with vimentin on the surface of viable Sezary cells. CTCL are characterized by a predominance of Th2 cytokines. The recent suggestion that CTCL cells could be regulatory T (Tr) cells remains controversial. Gene expression studies suggest that in the future we may develop new diagnostic and prognostic tools, and identify subsets of patients who would benefit from more appropriate treatment protocols. Future challenges are to render tumor cells sensitive to apoptosis by inhibiting specific signalling pathways such as the constitutively activated NF- κ B pathway, to identify specific surface kinase receptors and to develop specific inhibitors, to develop humanized monoclonal antibodies directed against tumor specific antigens, able to kill tumor cells *via* complement-dependent and antibody-dependent cytotoxicity, and to stimulate innate immunity. \diamond

RÉFÉRENCES

1. Willemze R, Jaffe ES, Burg G, *et al.* WHO-EORTC classification for cutaneous lymphomas. *Blood* 2005 ; 105 : 3768-85.
2. Bagot M, Echchakir H, Mami-Chouaib F, *et al.* Isolation of tumor-specific cytotoxic CD4⁺ and CD4⁺CD8dim⁺ T cell clones infiltrating a cutaneous T cell lymphoma. *Blood* 1998 ; 91 : 4331-41.
3. Dalloul A, Laroche L, Bagot M, *et al.* Interleukin-7 is a growth factor for Sezary lymphoma cells. *J Clin Invest* 1992 ; 90 : 1054-60.
4. Bagot M, Charue D, Boulland ML, *et al.* Interleukin-7 receptor expression in cutaneous T-cell lymphomas. *Br J Dermatol* 1996 ; 135 : 572-5.
5. Rich BE, Campos-Torres J, Tepper RI, *et al.* Cutaneous lymphoproliferation and lymphomas in interleukin 7 transgenic mice. *J Exp Med* 1993 ; 177 : 305-16.
6. Williams IR, Rawson EA, Manning L, *et al.* IL-7 overexpression in transgenic mouse keratinocytes causes a lymphoproliferative skin disease dominated by intermediate TCR cells : evidence for a hierarchy in IL-7 responsiveness among cutaneous T cells. *J Immunol* 1997 ; 159 : 3044-56.
7. Poszepczynska E, Bagot M, Echchakir H, *et al.* Functional characterization of an IL-7 dependent CD4⁺CD8alpha⁺ Th3-type malignant cell line derived from a patient with a cutaneous T-cell lymphoma. *Blood* 2000 ; 96 : 1056-63.
8. Michel L, Dupuy A, Jean-Louis F, *et al.* Arsenic trioxide induces apoptosis of cutaneous T cell lymphoma cells : evidence for a partially caspase-independent pathway and potentiation by ascorbic acid (vitamin C). *J Invest Dermatol* 2003 ; 121 : 881-93.
9. Edelman J, Meyerson HJ. Diminished CD3 expression is useful for detecting and enumerating Sezary cells. *Am J Clin Pathol* 2000 ; 114 : 467-77.
10. Laetsch B, Haffner AC, *et al.* CD4⁺/CD7⁻ T cell frequency and polymerase chain reaction-based clonality assay correlate with stage in cutaneous T cell lymphomas. *J Invest Dermatol* 2000 ; 114 : 107-11.
11. Bernengo MG, Novelli M, Quaglini P, *et al.* The relevance of the CD4⁺CD26⁻ subset in the identification of circulating Sezary cells. *Br J Dermatol* 2001 ; 144 : 125-35.

12. Dereure O, Portales P, Clot J, Guilhou JJ. Decreased expression of Fas (APO-1/CD95) on peripheral blood CD4⁺ T lymphocytes in cutaneous T-cell lymphomas. *Br J Dermatol* 2000 ; 143 : 1205-10.
13. Pende D, Biassoni R, Cantoni C, et al. The natural killer cell receptor specific for HLA-A allotypes : a novel member of the p58/p70 family of inhibitory receptors that is characterized by three immunoglobulin-like domains and is expressed as a 140-kD disulphide-linked dimer. *J Exp Med* 1996 ; 184 : 505-18.
14. Moretta A, Biassoni R, Bottino C, et al. Major histocompatibility complex class I-specific receptors on human natural killer and T lymphocytes. *Immunol Rev* 1997 ; 155 : 105-17.
15. Bagot M, Moretta A, Sivori S, et al. CD4⁺ cutaneous T cell lymphoma cells express the p140/killer cell immunoglobulin-like receptor. *Blood* 2001 ; 97 : 1388-91.
16. Wechsler J, Bagot M, Nikolova M, et al. Killer cell immunoglobulin-like receptor expression delineates *in situ* Sezary syndrome lymphocytes. *J Pathol* 2003 ; 199 : 77-83.
17. Poszepczynska-Guigné E, Schiavon V, D'Incan M, et al. CD158k/KIR3DL2 is a new phenotypic marker of Sezary cells : relevance for the diagnostic and follow-up of Sezary syndrome. *J Invest Dermatol* 2004 ; 122 : 820-3.
18. Nikolova M, Musette P, Bagot M, et al. Engagement of ILT2/CD85j in Sézary syndrome cells inhibits their CD3/TCR signaling. *Blood* 2002 ; 100 : 1019-25.
19. Bagot M, Nikolova M, Schirm-Chabanette F, et al. Crosstalk between tumor T lymphocytes and reactive T lymphocytes in cutaneous T cell lymphomas. *Ann NY Acad Sci* 2001 ; 941 : 31-8.
20. Nikolova M, Tawab A, Marie-Cardine A, et al. Increased expression of a novel early activation surface membrane receptor in cutaneous T cell lymphoma cells. *J Invest Dermatol* 2001 ; 116 : 731-8.
21. Echchakir H, Bagot M, Dorothee G, et al. Cutaneous T cell lymphoma reactive CD4⁺ cytotoxic T lymphocyte clones display a Th1 cytokine profile and use a fas-independent pathway for specific tumor cell lysis. *J Invest Dermatol* 2000 ; 115 : 74-80.
22. Berger CL, Tigelaar R, Cohen J, et al. Cutaneous T-cell lymphoma : malignant proliferation of T regulatory cells. *Blood* 2005 ; 105 : 1640-7.
23. Yawalkar N, Ferenczi K, Jones DA, et al. Profound loss of T cell receptor repertoire complexity in cutaneous T-cell lymphoma. *Blood* 2003 ; 102 : 4059-66.
24. Muche M, Karenko L, Gellrich S, et al. Cellular coincidence of clonal T cell receptor rearrangements and complex clonal chromosomal aberrations. A hallmark of malignancy in cutaneous T cell lymphoma. *J Invest Dermatol* 2004 ; 122 : 574-8.
25. Mao X, Orchard G, Lillington DM, et al. BCL2 and JUNB abnormalities in primary cutaneous lymphomas. *Br J Dermatol* 2004 ; 151 : 546-56.
26. Van Doorn R, Dijkman R, Vermeer MH, et al. Aberrant expression of the tyrosine kinase receptor EphA4 and the transcription factor twist in Sezary syndrome identified by gene expression analysis. *Cancer Res* 2004 ; 64 : 5578-86.
27. Su MW, Dorocicz I, Dragowska WH, et al. Aberrant expression of T-plastin in Sezary cells. *Cancer Res* 2003 ; 63 : 7122-7.
28. Tracey L, Villuendas R, Ortiz P, et al. Identification of genes involved in resistance to interferon-alpha in cutaneous T-cell lymphoma. *Am J Pathol* 2002 ; 161 : 1825-37.
29. Kari L, Loboda A, Nebozhyn M, et al. Classification and prediction of survival in patients with the leukemic phase of cutaneous T cell lymphoma. *J Exp Med* 2003 ; 197 : 1477-88.
30. Tracey L, Villuendas R, Dotor AM, et al. Mycosis fungoides shows concurrent deregulation of multiple genes involved in the TNF signaling pathway : an expression profile study. *Blood* 2003 ; 102 : 1042-50.

TIRÉS À PART

M. Bagot